AUS DER HEILANSTALT WEIDENPLAN ZU HALLE

ÜBER LAGEVERÄNDERUNGEN DES DICKDARMS

INAUGURAL-DISSERTATION
ZUR
ERLANGUNG DER DOKTORWÜRDE
IN DER
MEDIZIN UND CHIRURGIE
DER
HOHEN MEDIZINISCHEN FAKULTÄT
DER
VEREINIGTEN FRIEDRICHS-UNIVERSITÄT
HALLE-WITTENBERG

EINGEREICHT VON

ELISABETH SCHOEN GEB. CAMMERT
APPR. ÄRZTIN AUS NORDHAUSEN A. HARZ

GEBAUER-SCHWETSCHKE G. M. B. H., HALLE (SAALE)
1916

Gedruckt mit Genehmigung der medizinischen Fakultät
der Universität Halle-Wittenberg

Dekan: Geh. Med.-Rat Prof. Dr. Adolf Schmidt
Referent: Prof. Dr. Schmieden

Vorliegende Arbeit verdankt ihre Entstehung einem gelegentlich einer Operation erhobenen Befund von hochinteressanter Lageanomalie des Dickdarms. Dem Operateur, Herrn Prof. Schmieden, sei an dieser Stelle für seine Anregung, den Fall zu veröffentlichen, sowie für sein Interesse und liebenswürdige Förderung der Arbeit wärmstens gedankt.

Es handelte sich um einen 37jährigen verheirateten Stabsarzt mit folgender Anamnese:

Mutter im Wochenbett, Vater an Herzleiden gestorben. Frau und zwei Kinder gesund. Als Kind soll Pat. öfter an plötzlich und ohne greifbare Ursache auftretenden Leibschmerzen und zeitweiser Verstopfung gelitten haben. Von Infektionskrankheiten wurden Masern, Scharlach und später während des Aufenthaltes in Südwest-Afrika 1905/06 Ruhr und Malaria durchgemacht. Die damals auftretenden Magen-Darmkatarrhe wurden in den folgenden Jahren häufiger. Neue Beschwerden, Sodbrennen, Gefühl von Völle, Aufstoßen, Blähungen und besonders die im Vordergrunde stehenden Durchfälle führten 1908 und 1909 zu einer Kur in Bad Kissingen. Darauf wesentliche Besserung. Beim Manöver 1909 heftige Darmkatarrhe, Schwächezustände und wochenlange Dienstunfähigkeit. Am 2. Januar 1910 traten plötzlich unterwegs, vielleicht durch einen Fehltritt ausgelöst, mitten im besten Wohlbefinden die heftigsten Magenschmerzen auf, die nach der Wirbelsäule ausstrahlten, Aufstoßen, Schwefelwasserstoffgeruch, zahlreiche Durchfälle mit makroskopisch sichtbarem Blut.

Ärztlich festgestellt wurden Hyperacidität, Motilitätsstörung des Magens, Verdacht eines Ulcus ventriculi (Boas-Berlin). In den folgenden Jahren bei Beobachtung entsprechender Diät leidliches Wohlbefinden. Störung nur während Manöver, Kommandos infolge Diätfehler. Seit Kriegsbeginn im Felde. Dort September 1914 zeitweise die obengenannten Beschwerden. Mai und Juni 1915 stechende Schmerzen im Hypochondrium. Am 25. Juni 1915 während des Heimaturlaubs Krankmeldung. Beobachtung zwecks eventueller Operation im Vereinslazarett Clementinenhaus Hannover.

Aus dieser Zeit stammen zwei Röntgenbilder. Das erste ist $1^1/_2$ Stunden nach Einnahme des Wismutbreis aufgenommen und zeigte einen hochgradig dilatierten Magen. Das zweite ist das typische. Es zeigt nach 11 Stunden einen deutlichen Magenrest und eine sehr eigenartige Form des Colon transversum. Col. ascend. und Col. descend. sind in schräg aufsteigender konvergierender Richtung an einem Punkt in der Pylorusgegend zusammengezogen. An dieser Stelle bildet das Colon transversum eine abnorme bis oben an die Herzspitze reichende Schlinge, die in sich geschlossen ist, so daß

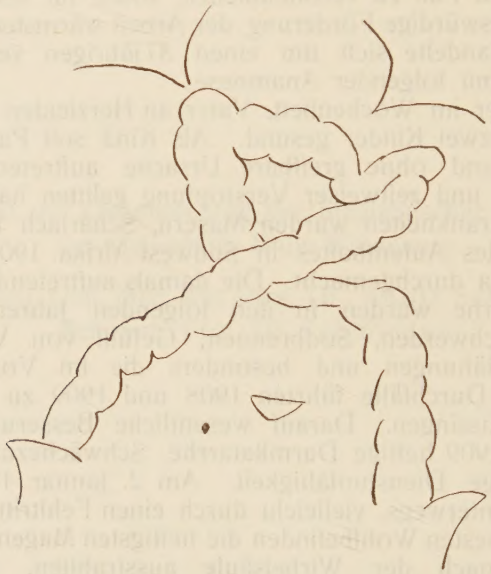

Fig. 1.

die Mitte des Col. transv. nicht in der Nabelgegend, sondern weit oberhalb des Proc. xiphoid. liegt. Flex. hepatica und lienalis sind vollständig verstrichen. (Siehe Fig. 1.)

In Homburg achtwöchentliche Behandlung mit Magenspülungen, Diät. Die wesentliche Besserung macht nach der Entlassung den alten Beschwerden Platz. Pat. hat das Gefühl, als wäre der Magen kaum imstande, trotz eingeschränkter Diät die Speisen aufzunehmen. Starke Abnahme des Körpergewichts, täglich Durchfälle.

Sowohl 1910 in Berlin, als 1915 in Hannover und Homburg nach drei- bis viertägiger Beobachtung fleischfreier

Diät Weber ++. Am 2. November 1915 Aufnahme im Hilfslazarett Weidenplan in Halle a. d. S. zwecks Operation. Es wurde dort folgender Befund erhoben: Hyperacidität, nach Belastungsmahlzeit Reste im Magen. Täglich ausgeführte Magenspülungen früh nüchtern schafften Erleichterung der subjektiven Beschwerden Weber negativ. Das aus dieser Zeit stammende Röntgenbild stimmt im wesentlichen mit den in Hannover angefertigten überein.

Diagnose lautet auf Lageveränderung des Colon transv. infolge entzündlicher Verwachsungen, deren Ätiologie unklar ist, und Stenosierung des Pylorus. Deswegen Operation.

Medianschnitt oberhalb des Nabels. Es bietet sich folgender Situs dar. Magen hochgradig dilatiert und gebläht, leicht gesenkt. Das Netz ist nach oben umgeschlagen, durch Narben, Stränge, Verwachsungen stark verkürzt. Am Zwergfell ist es leicht adhärent und dadurch festgehalten, namentlich vollkommen flächenhaft und untrennbar verwachsen mit dem stark verlängerten lig. gastrocolicum. Das Coecum und der untere Teil des Col. ascend. sind an normaler Stelle fixiert. Der übrige Teil des Col. ascend. steigt, wie auf dem in Fig. 1 dargestellten Röntgenbild bereits festgestellt war, schräg nach links proximal auf und bildet mit dem Col. transv. eine entgegen dem Sinne des Uhrzeigers um 180° achterförmig gedrehte Schlinge. Der Kreuzungspunkt ihrer Schenkel ist der auf dem Röntgenbild konstatierte Treffpunkt des Col. ascend. und Col. descend. in der Gegend des Pylorus. Dieser wird durch das geblähte Colon von vorn komprimiert, wodurch die Ursache für die auf dem Röntgenbilde sichtbaren Magenreste und gleichzeitige Dilatation gegeben ist. Die Schlinge ist aufgerichtet und reicht mit dem Scheitel auffallend hoch hinauf, dem Zwergfell dicht anliegend. Das ganze Konvolut des Dünndarms liegt in dem durch die Verziehung des Col. transv. nach links freigewordenen rechten Peritonealraum, eine Erscheinung, die auf einem in Hildesheim angefertigten Röntgenbild schon deutlich hervortritt. Therapie: Die Schlinge wird im Sinne des Uhrzeigers um 180° zurückgedreht. Dabei entfaltet sich ein sehr langes Mesocolon, das durch Raffnähte verkürzt wird. Ein ähnliches Verfahren zeigt Fig. 290, Raffung des abnorm langen Mesosigma (Schmieden in Bier, Braun, Kümmel, Chirurg. Operationslehre Bd. II, 1912). Dadurch wird eine annähernd normale Lage des Colon erzielt. Die Verwachsungen des Netzes lassen sich nicht lösen. Schluß der Bauchhöhle. In den nächsten Tagen ziemlich starkes Erbrechen, Singultus,

Abdomen aufgetrieben. Glyzerinspritzen, Darmschlauch, Magenausheberung schaffen Erleichterung. Nach 14 Tagen völliges Wohlbefinden. Pat. erholt sich zusehends, nimmt an Körpergewicht zu. Er ist bei gewöhnlicher Kost, unter Vermeidung blähender Speisen, beschwerdefrei. Vier Wochen nach der Entlassung des Patienten zeigt das Röntgenbild normale Lageverhältnisse des Dickdarms. (Siehe Fig. 2.)

Es ist also erwiesen, daß der Symptomenkomplex, den der Pat. bot, lediglich durch die pathologische Lage des Dickdarms bedingt war. Wo aber ist die Ursache der Verlagerung zu suchen und nach welchem Mechanismus geht sie vor sich? Es ist offenbar, daß es sich bei so groben

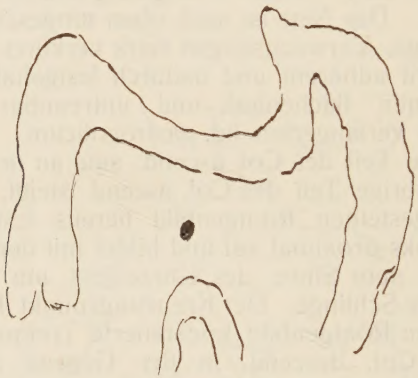

Fig. 2.

topographischen Veränderungen um eine kongenitale Veranlagung handelt, über deren Ursprung nur die Entwicklungsgeschichte Aufschluß geben kann. Zum völligen Verständnis dieser Anomalie und der Lageveränderung des Dickdarms im allgemeinen gebe ich einen kurzen Überblick.

Im embryonalen Körper stellt der primitive Darm ursprünglich ein longitudinales gestrecktes Rohr dar, das zunächst an beiden Enden blind geschlossen ist. Sein Lumen ist, abgesehen von der spindelförmigen Magenerweiterung, überall annähernd gleich. Eine zwischen beiden Urnieren gelegene median gestellte dorsale, sowie eine ebensolche ventrale Gekrösplatte heften den Darm an Rumpf- und Bauchwand. Ein Rest des ventralen Mesenteriums existiert im späteren lig. suspensorium hepatis und hepato-entericum. Die ganze Anlage wird eingeteilt in den Vorderdarm, dessen

distales Ende der Magen ist und den anfänglich nicht als gesonderte Teile voneinander abgrenzbaren Mittel- und Hinterdarm. Die Einmündungsstelle des Dottergangs in den Darm ist in der Nabelgegend fixiert und bleibt auch bei weiterem Längenwachstum dort liegen. Infolgedessen ist der Darm zur Schleifenbildung gezwungen und bildet die „primitive Darmschlinge", Nabelschleife genannt, weil die Umbiegungsstelle am Nabel in einer Ausbuchtung des Nabelstranges liegt. Der Dottergang stellt die Verbindung her zwischen den Resten des Dottergangs und dem Scheitel der Schleife. Sein Rest ist das Meckelsche Divertikel. In der Mitte des bei straffer Anspannung nur 1 cm breiten Mesenteriums der Schlinge verläuft die a. mesenterica sup. Von den zwei parallelen, dicht nebeneinander verlaufenden und durch das kurze Gekröse der primären Radix verbundenen Schenkeln bildet der ventral verlaufende absteigende den Dünndarmschenkel, der dorsal verlaufende aufsteigende den Dickdarmschenkel. Distal vom Schlingenscheitel stellt eine kleine Ausbuchtung die Anlage des Blinddarms dar. Damit ist auch endgültig die Gliederung der Darmschleife in Dünndarm und Dickdarm gegeben. In scharfer Knickung geht der Darm in den Enddarm über. Toldt hält die Knickungsstelle, die sog. Urkrümmung des Dickdarms, für die spätere Flexura lienalis und setzt sich damit in Widerspruch zu Klaatsch. Die doppelte Drehung des Magens und das weitere Längenwachstum des Darmes bedingen wichtige Lageveränderungen. Die endgültige Topographie wird erst durch Verklebungen von einander zugekehrten Teilen sichergestellt. Der Dünndarm mit seinem am stärksten ausgeprägten Längenwachstum kräuselt sich mit seinem Mesenterium und bildet viele Schlingen; der Dickdarm steigt in einem nach oben konvexen Bogen ventral vom Dünndarm, das Duodenum kreuzend, bis in die Höhe der großen Kurvatur des Magens empor. Er legt sich an das Mesoduodenum und sichert sich hierdurch seine definitive künftige Lage. Vor der Milz formt er die Flexura lienalis und steigt am medialen Rand der l. Niere in schwachem Sförmigen Bogen ins kleine Becken hinab. Das Colon descend. ist gebildet. Colon transv. und ascend. sind noch nicht voneinander zu unterscheiden und bilden noch mancherlei Flexuren, unter welchen die Flexura coli dextra deutlicher hervortritt. Doch behält der Anfangsteil des Dickdarms beim 9 bis 10 cm langen Embryo noch seine schräge von rechts nach links proxinal verlaufende Richtung bei.

Über die Ursachen der Wanderung des Dickdarms herrscht noch nicht völlige Klarheit. Klaatsch hat zur Klärung der Frage wesentlich beigetragen. Er demonstrierte an vergleichend anatomischen Reihen, die bis auf Amphibien und Reptilien zurückführen, die Entwicklung des Situs peritonei beim Menschen und wies zugleich die Möglichkeit des Entstehens von Lageveränderungen aus primitiven Zuständen nach. Schon F. Meckel hatte auf das Tierähnliche tieferstehender Mißbildungen aufmerksam gemacht und derartige Fälle angeführt unter Bezugnahme auf

Cabrol, Observat. Anatomic. observ. X.

Bellot, Rapport des travaux de la société ph. T. I., pag. 33.

Dionis, Anat. de l'homme. V éd Paris 1715, pag. 190.

„Der erstere fand den Darm bei einem 40jährigen Manne ohne Mündung, bloß Sförmig gekrümmt, vom Magen fast gerade zum After gehend, nur vier Spannen lang, aber sehr weit. Auch war er durch keinen Pförtner vom Magen abgeschnürt. Auch im Bellotschen Falle war er kaum länger als der Unterleib und einfach. So füllte er auch in dem von Dionis beobachtenden Falle den Raum zwischen Magen und After nur in gerader Linie aus.

Alle diese Menschen waren sehr gefräßig. Der von Dionis untersuchte aß fast beständig und war sogar genötigt, sich des Nachts mit Speise zu versehen. Auch der von Bellot beobachtete war beständig von einem wütenden Hunger geplagt und leerte fast augenblicklich die genossenen Speisen wieder aus. Einmal verzehrte er einen ganzen Hammel, wurde aber nur auf kurze Zeit gesättigt.

S. 520. Auf eine höchst merkwürdige Weise war zugleich kein Unterschied zwischen dem dünnen und dicken Darm wahrzunehmen, wie auch die meisten Fische, mehrere Säugetiere und gerade die niedrigsten nur einen einförmigen Darmkanal haben.

S.183 gelegentlich der Darmanhänge. Sehr merkwürdig ist unstreitig die Anwesenheit eines bloßen Darmkanals ohne Anhänge, weil er auch bei den niedrigsten Tieren allein, ohne diese erscheint. Ebenso ist seine genaue Befestigung und Verbindung mit den Wänden der Bauchhöhle merkwürdig, weil bei den Polypen der Darmkanal nur die innere Fläche der Haut ist und noch bei mehreren Würmern, z. B. den Blutegeln, der Darmkanal kaum von der Haut zu trennen ist.

S. 492. Die niedrigste Stufe der Entwicklung des Verdauungssystems ist die Verschmelzung aller dazu gehöriger

Teile zu einer Masse, in welcher sich der eigentliche Speisekanal nicht von den akzessorischen Organen unterscheiden läßt, eine Bildung, welche dem Zustand dieses Systems bei den Zoophyten und Würmern repräsentiert, wo höchstens eine gelbliche Schicht in der Substanz des Darmkanals an die Leber erinnert. Diese Bildung scheint selten vorzukommen. Jedoch beschreibt Lembry ein übrigens wohlgebildetes Mädchen, das eine Woche lebte, ungeachtet an der Stelle des Darmkanals, der Leber und der Milz bloß eine fleischige, mit Blutgefäßen durchsäte Masse von der Größe eines Kindskopfes, die mit dem Magen zusammenhing, den Unterleib einnahm.

S. 506. Fall von Dinmore, wo bei einem Kind mit äußerst unvollkommener Entwicklung der untern Körperhälfte der Darmkanal sich in die Höhe bog und unter der rechten Schulter öffnete. Hier war also, wie bei den meisten Mollusken, die Afteröffnung der Mundöffnung oben äußerst nahe gerückt.

Wie gesagt, greift Klaatsch auf den primitiven Zustand bei niederen Tieren zurück und erläutert vor allem die entwicklungsgeschichtliche Bedeutung des Nabeldarms, dessen Kenntnis Toldt und Joh. Müller angebahnt haben. Hinsichtlich der Berücksichtigung der Mesentrialanomalien ist sein Werk direkt als Ergänzung der Arbeiten Toldts aufzufassen.

Als wesentliche Übereinstimmung mit der niedern Tierreihe findet Klaatsch das Vorhandensein eines lig. hepato-cavo-duodunale, dem Rest des Leberhohlvenengekröses. Ein besonders günstiges Objekt zu seiner Demonstration soll die Katze sein. Fehlt das Ligament, wie z. B. bei Echidna, so sind an der Berührungsstelle der Leber und v. cava Gebilde zu erkennen, die als Bandreste verständlich sind. Dagegen sind bei Placentaliern ausnahmslos Teile des Bandes deutlich vorhanden. An den Befunden bei Carnivoren wird die Komplikation erläutert, die in der steigenden Reihe besonders auffällt, und die hier besonders interessiert, nämlich die Überlagerung des Mitteldarms durch den Enddarm und der Anschluß des Colon an das Mesoduodenum. Dieser Anschluß und die Fixierung des Colon in der rechten Bauchhöhle geschieht nach Klaatsch schon bei den Affen durch das lig. hepato-cava-duodenale. Der eigentliche Aufhängeapparat des Duodenum wird also zur kräftigeren Befestigung des Enddarms herangezogen. Der Grund ist in folgendem zu suchen. Der Dickdarm hat durch die sich in ihm an-

sammelnden Kotmassen, die ihrerseits das Auftreten der Haustra bedingen und dadurch den Enddarm voluminöser gestalten, bedeutend an Gewicht zugenommen. Dieser Umstand und insbesondere die zeitweise geübte aufrechte Haltung bei kletternden Tieren macht die erhöhte Fixierung notwendig. Je mehr der aufrechte Gang hervortritt, desto mehr Verbindungen sucht das Colon mit seiner Umgebung. Hat es sich schon mit seiner Flexura coli dextra dem rechten Ende der Omentalbildung genähert, so tritt bald der Anschluß an das große Netz, nach Joh. Müller nichts andres als das Mesogastrium auf, und zwar zunächst an zwei Punkten, zuerst rechts (Joh. Müller), dann links. Es sind dadurch neue Beziehungen angeknüpft, die in der aufsteigenden Reihe teils fortgeführt, teils aufgegeben werden. Der Anschluß an das große Netz wird vollständig durch Streckung der „Kosimierschlinge", wobei die Fossa gastrocolica verflacht und Mesocolon und Mesogastrium sich aneinanderlegen. Beim Orang und ähnlich beim Chimpanse beschreibt das Colon transversum einen proximal offenen Bogen. Die Flexura coli sinistra bildet einen gegen die Milz gerichteten spitzen Winkel. Das Col. ascend. ist schon vollständig fixiert.

Beim Menschen gibt es etwa im vierten Embryonalmonat seine freie Beweglichkeit auf. Die transversal gelagerte gemeinsame Gekrösplatte legt sich, nach unten damit fortschreitend, an die rechte hintere Leibeswand. Bleibt die Verlötung in einem gewissen Stadium aus, so resultiert eine mehr oder weniger große abnorme Beweglichkeit des Coecums und Colon ascend. Meiner Meinung nach ist auf die von oben nach unten stattfindende Verklebung die Erscheinung zurückzuführen, daß, wird der Vorgang unterbrochen, in der überwiegenden Mehrzahl der Fälle von Lageanomalien das Coecum und der Anfangsteil des Col. ascend. freibeweglich sind, während der obere Teil des Col. ascend. gewöhnlich fixiert ist. Normalerweise frei beweglich bleiben nur Colon sigmoideum, Colon transverum, der Wurmfortsatz und der Dünndarm an seiner topographisch festgelegten „sekundären radix mesenterii".

Auch beim Menschen geschieht die Fixierung des Colon durch Verwertung des lig. hepato-cavo-duodenale, dessen distales Ende das Coecum mit der Gegend der Teilungsstelle der vena cava inf. verbindet. Wird der Anschluß an das Ligament versäumt, so wird die Überlagerung des Dünndarms durch den Dickdarm unvollkommen oder tritt überhaupt nicht ein. Der Effekt ist eine Bildungsanomalie der

Mesenterien, die sich am ausgesprochensten als Mes. ileo col.-com. äußert. Im Fall eines solchen läßt sich das distale Ende des Bandes als vorspringende Leiste, die von der Vorderseite der v. cava bis in die rechte fossa iliaca läuft, nachweisen. Derartige Befunde sind erhoben von Grönroos beim erwachsenen Menschen und von Klaatsch, der in solchen Fällen das Ligament stets nachgewiesen haben will. Wandel fand bei ca. 600 Sektionen siebenmal ein Mes. ileo-coeci-com., davon viermal ein Lig. hepato-cavo duod. persistens. In den übrigen Fällen ist es wohl zur Unkenntlichkeit verstrichen. Alle Bildungsanomalien der Mesenterien sind letzten Endes auf eine „unterbliebene, unvollkommene oder atypische" (Wandel) Drehung der primären radix zurückzuführen. Man macht dafür äußere Einflüsse verantwortlich, die die Nabelschnur treffen und, durch den ductus omphalo-entericus auf den Darm fortgeleitet, die Drehung der Nabelschleife ungünstig beeinflussen. In einem von Toldt erwähnten Fall muß die Drehung der Nabelschleife direkt in umgekehrter Richtung erfolgt sein. Normalerweise vollzieht sich die Drehung ihrer Schenkel um eine Achse, die dem Verlauf der a. mesent. entspricht, so daß der Mitteldarm distal vom Anfang des Enddarms zu liegen kommt. Wandel ist der erste, der auf die Bedeutung entzündlicher Vorgänge am Amnion hinweist, gestützt auf einen Fall von seitlicher Bauchspalte bei einem Neugeborenen, bei dem ein quergestellter, etwa dem vierten bis fünften Embryonalmonat entsprechendes Mesent. duodeno-ileo-coeci com. angetroffen wurde. Jedenfalls steht fest, daß das Stadium der Nabelschleife ein Punkt ist, an dem wir unbedingt festhalten müssen, weil wir hier den Grund für alle Mesenterialanomalien zu suchen haben, die in einem mesent. com. für Dünn- und Dickdarm bestehen. Selbstverständlich ist die Koinzidenz einer abnorm freien Beweglichkeit des Dickdarms, und, da sein Längenwachstum fortschreitet, einer relativ großen Länge. Damit sind die beiden Faktoren gegeben, die Voraussetzungen zu folgeschweren Lageveränderungen sind, für die der eingangs beschriebene Fall ein interessantes Beispiel ist.

Bei Sichtung der einschlägigen Literatur muß es unbedingt auffallen, daß die weitaus überwiegende Mehrzahl der Fälle von Lageveränderungen des Dickdarms bei Sektionen beobachtet wurden, oft als interessanter Nebenbefund, so in Morgagnis Fällen, und dann außerdem bei Leuten, die intra vitam absolut keine Beschwerden von ihrer Anomalie gehabt hatten. In der Mehrzahl der Fälle jedoch handelt

es sich um Patienten, die sich zu spät in klinische Beobachtung begaben, und bei welchen man in Rücksicht auf den Allgemeinzustand von einem chirurgischen Eingriff absah, oder aber auch um Patienten, die noch operiert wurden. Überraschend schlecht ist der Operationserfolg. Ob die Schuld daran der zu späte Eingriff oder eine mangelhafte Diagnosenstellung oder andre Faktoren tragen, ist nicht immer ersichtlich. Daß jedoch in der Literatur verschiedentlich ausdrücklich lobend hervorgehoben wird, wenn der Operationsbefund in diesbezüglichen Fällen die Diagnose einwandfrei bestätigte, zeigt jedenfalls, wie hoch dabei eine richtige Diagnose bewertet wird. In England starben nach Treves täglich 2000 Menschen an Darmobstruktion, Hernien abgerechnet.

Auch auf Curtis, The Results of Laparotomy for acute intestinal obstruction, sowie auf die Kasuistik Meckels und Epsteins sei an dieser Stelle hingewiesen.

Die Berichte der Wiener Findelhäuser führen in elf Jahren nur zwei Fälle von kongenitaler Darmocclusion auf.

Aus dem Petersburger Findelhaus, das jährlich 12 bis 15000 Kindersektionen zählt, beschreibt Theremin neun Fälle unter 150000 gesammelten.

Von verschiedenen Seiten, Curschmann, Schulze u. a., ist der Vorwurf erhoben, daß die Topographie des Dickdarms ganz schematisch abgehandelt wird und ungenügend oder gar nicht auf seine so ungemein vielseitigen und häufigen Varietäten hingewiesen ist. Die Beschreibung stehe teilweise der des Vesal in De corporis humani fabrica nach. Dieser Mangel sei vor allem an der Unsicherheit der Diagnose und der hohen Mortalitätsziffer schuld. Aus dieser Ueberlegung heraus veröffentlichte Curschmann in Bd. 53 des Deutschen Archivs für klin. Med. eine Arbeit über Anomalien in Lage, Form und Größe des Dickdarms. Er gab damit zu weiteren Forschungen Anlaß. Die statistischen Erhebungen Leichtensterns über die Häufigkeit der angeboren ungewöhnlichen Lagen und Gestaltungen des Darmkanals blieben ein Versuch.

In neuerer Zeit besitzen wir im Röntgenverfahren ein unschätzbares diagonistisches Hilfsmittel, und es ist anzunehmen, daß seine Verwertung die Mortalität herabdrückt.

Auf dem Chirurgenkongreß 1898 berichtete Zoege v. Manteuffel über die Achsendrehung des Dickdarms unter ausdrücklichem Hinweis auf das angeborene Mes. ileo. col. com., das er als Grundbedingung für Achsendrehung

des Coecum hinstellt. Ihm verdanken wir die erste Beschreibung dieser Fälle. 1899 veröffentlichte er seine Darstellung des Volvulus coeci unter Anführung von 27 Beispielen. Damit war weitesten Kreisen Anregung zu ähnlichen Beobachtung gegeben. Schmidt beschreibt 2 derartige besonders komplizierte Fälle, die im Posener Krankenhaus zur Sektion kamen.

Fall I betrifft einen 18jährigen Tischlerlehrling, der mit Ileuserscheinungen im Zustande eines derartigen Kollapses eingeliefert wurde, daß man von einem chirurgischen Eingriff absah.

Sektionsbefund: Bei Eröffnung der Bauchhöhle lassen der stark geblähte Dünndarm und das prall gefüllte Coecum eine Verlegung zwischen Coecum und Col. ascend. vermuten. Der Dünndarm wird zwecks besserer Übersicht von seinem Mesenterium getrennt. Dabei zeigt sich, daß der untere Teil des Ileum spiralenförmig um Coecum und den angrenzenden Teil des Col. ascend. läuft und dadurch den Dickdarm stranguliert. Col. ascend. freibeweglich. Das Mesenterium des Dünndarms verläuft mit seinem rechten seitlichen Rande am Col. ascend. entlang, das an der hinteren Bauchwand nicht fixiert ist, und gibt ihm eine intraperitoneale Lage. Auch der Verlauf des übrigen Dickdarms ist ungewöhnlich. Nachdem die rechte Flexur durch besonders derbe Bandmassen zweifingerbreit seitlich der Gallenblase und ebensoweit vom vorderen Leberrande entfernt, eine feste Verbindung mit der Unterfläche der Leber gewonnen hat, hängt eine 16 cm lange Schlinge des Col. transv. mit einander parallel laufenden Schenkeln vom Pylorus des Magens herab. Am Ende der Schlinge tritt das Col. transv. unter den aufgeblähten Magen und bildet hier noch einmal eine kürzere Schlinge. Die Flexura lienalis ist fest verwachsen mit dem Hilus der Milz. Eine dritte Schlinge findet sich am Col. descend., während die Flexura sigm. wenig entwickelt ist. Zahlreiche Verwachsungen der Schlingen des Dickdarms untereinander und mit den Nachbarorganen.

Es handelt sich also auch hier um ein lig. ileo-col. com., verbunden mit einer außergewöhnlichen Länge des Dickdarms. Die Verwachsungen werden als Residuen einer abgelaufenen Peritonitis angesehen, die auf entzündliche Reizung zurückzuführen ist. Im Hinblick auf das ungewöhnlich gewundene Darmrohr, in dem eine Stagnation der Kotmassen unvermeidlich erscheint, läßt sich diese Erklärung ganz ungezwungen abgeben.

Schmidt verlegt den Zeitpunkt der fötalen Peritonitis in eine Zeit, in welcher der Dickdarm die normale Lage noch

nicht eingenommen hat. Also Hemmungsmißbildung. Das Coecum ist an seinen Platz gelangt, als der Zeitpunkt für seine Verschmelzung bereits verpaßt war.

Fall II betrifft ein einjähriges Kind mit den Zeichen einer Pylorusstenose und Zeichen zeitweise auftretender Darmkatarrhe. Marasmus, Tod.

Sektionsbefund: Magen gebläht. Vor dem Pylorus liegt das Coecum, das sich von hier schräg nach rechts unten zieht und dann spitzwinklig nach hinten oben in den aufsteigenden Dickdarmteil umknickt. An der Knickungsstelle ist der Dickdarm etwa in Nabelhöhe mit der seitlichen Bauchwand durch eine 2 cm lange quere Bauchfalte fest verbunden. Das Coecum läßt sich ohne Schwierigkeit aus dieser Lage um die Falte als Achse nach unten herabklappen; so kommt sein blindes Ende 4 cm unter das rechte Poupartsche Band zu liegen. Diese seine Beweglichkeit ist nur dadurch möglich, daß das äußerst fettarme Mesenterium des Ileum auf der rechten Seite ohne weiteres auf die Innenseite des Coecum übergeht. Die Flexura coli dextra ist nicht an der Leber fixiert, sondern das Mesocolon verläuft in derselben Weise wie am Coecum mit fächerartig verzweigten, deutlich erkennbaren Blutgefäßen entlang am Col. ascend., transv. und descend. An der Übergangsstelle des Col. descend. ins S Romanum ist das Dickdarmmesenterium am kürzesten und nur 2 cm lang.

Also auch hier wieder ungewöhnlich langer Dickdarm an einem Mesent. ileo-coeci com., als Folgezustand die Abknickung.

Zu der Annahme einer angeborenen Anomalie ist der Autor auf Grund seiner Befunde an Säuglingen und jugendlichen Individuen berechtigt.

Oft werden grobe Lageanomalien auch durch abnorme Kürze des Dickdarms bedingt. Kaufmann beschreibt in der Pathologischen Anatomie einen Fall von Verlagerung des Coecum in die Nabelgegend infolge zu kurzen Colons, einen andern von Verlagerung des Dickdarms in toto nach links mit Ausfall des Col. transv., so daß Col. ascend. in der Milzgegend direkt ins Col. descend. übergeht.

Auch anderswo werden Fälle von fehlendem Col. transv. erwähnt. Aber gewöhnlich geht dann das Col. ascend. unter ausgesprochener Schlingenbildung ins Col. descend. über, wie z. B. bei Grönroos.

Kommen schon Lageveränderungen am Coecum außerordentlich oft zur Beobachtung, so sind doch im Vergleich

zu andern Colonabschnitten Schlingenbildungen am S Romanum nach Curschmann, Schmidt u. a. relativ am häufigsten.

Meist gibt die ungewöhnliche Länge und die daraus resultierende abnorm große Beweglichkeit der Flexura sigm. dazu Veranlassung, sowie die durch narbige Veränderungen im Mesosigmoideum bedingte Annäherung der Fußpunkte der Schlinge. In dem abnorm langen und natürlich etwas verlagerten Darmabschnitt stagniert der Kot, die Umgebung wird in einen Zustand entzündlicher Reizung versetzt, als deren Folge die Narbenverziehung anzusehen ist. Also haben auch diejenigen Krankheitserscheinungen, die auf Abknickung der Flexura sigm. zurückzuführen sind, ihre Ursache in einer Störung der embryonalen Entwicklung.

Es ist interessant, daß unter den klassischen Anatomen, wenn man sie so nennen darf, schon Franciscus Sylvius und Valsalca auf das häufige Vorkommen von Verlagerungen des Colon hingewiesen haben, und Vesal auch das S Romanum in seiner klinischen Bedeutung würdigte. Um so unverständlicher erscheint es, daß Morgagni bei seiner hervorragenden Literaturkenntnis es nicht als besonderen Darmabschnitt zu unterscheiden weiß. Doch ist ihm sowohl wie Riolan bekannt, daß das untere Ende des Col. descend. nicht fixiert ist; er bezeichnet es als freibewegliches Stück.

Morgagnis beide Werke De sedibus et causis morborum, per anatomen indagatis und Adversaria anatomica behandeln unter 20 Fällen von Schlingen- oder Bogenbildung des Dickdarms nur 2 Fälle von abnorm langen S Romanum. Die deutsche Übersetzung und kritische Besprechung stammt von Schulze-Leipzig, der auf Curschmanns Rat in den älteren Schriften nach Beobachtungen über Lageanomalien des Dickdarms fahndete und darüber in der Abhandlung „Geschichtliches zur Topographie des Darmes“ berichtet hat.

Als Nebenbefund bei Morgagni Fall 10, Lib. III, Ep. XXIX, Art. 12 heißt es: Nach Eröffnung der Bauchhöhle sah ich, daß das Netz ganz nach oben sich zusammengezogen hatte, so daß der ganze Verlauf des Colon sofort zu übersehen war.

Ähnlich in Fall 13, Lib. IV, Ep. LII, Art. 2: Das Netz war zusammengezogen.

In Fall 14, Lib. III, Ep. LVII, Art. 2 ist das Netz fest mit dem Quercolon verwachsen.

Also auch hier wieder Residuen entzündlicher Vorgänge.

Bei einem von Morgagni beschriebenen Fall herrschte hartnäckige Obstipation vor, und Patient hatte nur alle 6 Tage Stuhlgang.

Der Auffassung des Spigelius, daß die Lageveränderungen speziell des Col. transv. ihren Grund in heftigen Kolikanfällen haben, kann sich Morgagni nicht anschließen. Die Erklärung hat auch nichts Wahrscheinliches. Man würde ja gerade dasjenige als Ursache ansprechen, was man als Folgezustand der Lageanomalie zu sehen gewohnt ist. Schulze steht auf dem Standpunkt, daß für die Ätiologie einzig und allein die kongenitale Veranlagung in Betracht kommt, die, wenn auch nur in geringem Grade von der Norm abweichend, zur Schlingenbildung prädisponiert. Kotanhäufung und Retention, die dadurch bedingte mechanische Zerrung an vielleicht abnorm dehnbarem Mesocolon, dazu schlaffe Bauchdecken – all das zusammen kann aus einer anfangs geringfügigen Entwicklungsstörung einen komplizierten Situs peritonei formen.

Die Schlaffheit der Bauchdecken macht es verständlich, daß Morgagni Lageanomalien bei Frauen häufiger antraf als bei Männern. Es handelte sich in den beschriebenen Fällen um Frauen zwischen 20 70 Jahren, von welchen angenommen werden darf, daß sie mehrmals geboren haben.

An einem umfangreichen Sektionsmaterial an den Baseler und Kieler Pathologischen Instituten hat speziell Wandel über abnorme Anheftung des Dickdarms topographische Studien gemacht und neben dem klinischen Bild besonderen Wert auf die entwicklungsgeschichtliche Bedeutung gelegt. Er kommt zu dem Schluß, daß die Störung in dem Entwicklungsmechanismus der Nabelschleife in eine um so frühere Periode fällt, als ursprünglichere Verhältnisse am Duodenum gefunden werden. Interessant ist, daß alle die von ihm beobachteten Lageanomalien nachweislich intra vitam keine Beschwerden gemacht haben. Nur eine 51 jährige Frau soll, wie die nachträglich angestellten Recherchen ergaben, anfallsweise unter Koliken, Geblähtsein, Koprostase gelitten haben, für die eine Grundlage nicht zu finden war.

Wandel fand in 10% partielles Mesent. ileo-coeci com., in 1% der daraufhin beobachteten Sektionen ausgebildetes. Auf 5 Fälle geht er besonders ein. Fall I, den er selbst gelegentlich eines Sektionskurses in Basel unter Leitung von Prof. Kaufmann beobachtete, findet wegen seiner Kompliziertheit hier besondere Erwähnung:

Ein 7jähriger Knabe wird wegen Beinbruchs infolge Fall beim Spiel in die Chirurgische Klinik eingeliefert. Vom 6. Tage der klinischen Beobachtung an häufiges kopiöses Erbrechen galliger Massen, Appetitmangel, Stuhlverhaltung, zeitweise Nackensteifigkeit. Abdomen hart und auf Druck empfindlich. Unter wachsender Unruhe und hochgradigen Konvulsionen nach 14 Tagen Exitus.

Die Sektion ergab Achsendrehung des Col. ascend. und des gesamten Dünndarms um 360°, wobei es zur Umschlingung des unteren Duodenums durch das Col. transv. gekommen war.

„Die rechte Hälfte des Querkolons ist freibeweglich, zusammen mit dem anstoßenden Col. ascend., das also nicht an der hinteren Bauchwand befestigt ist, sondern an einer Mesenterialplatte, die ohne Grenze in das Mesenterium des Dünndarms übergeht, scharnierartig bewegt werden kann. Der Fixationspunkt dieses gemeinsamen Mesenteriums, um welches die Bewegung erfolgt, liegt in der Mittellinie in der Höhe des obersten Teils des 2. Lendenwirbels, dicht unterhalb des Pankreas, wo das gemeinschaftliche Gekröse mit einem kaum kleinfingerdicken Stiel an der hintern Bauchwand hängt. Das Dünndarmkonvolut ist von rechts in die klaffende Oeffnung des nicht verklebten Netzbeutels geschlüpft. Die nachträglich eingeholten Erhebungen ergaben, daß der Knabe von Kindheit an an häufigem Erbrechen litt, das mit gewisser Gesetzmäßigkeit in 2 bis 8tägigen Attacken auftrat, die plötzlich einsetzten mit starkem Leibweh, reichlichem Erbrechen, das die eben genossenen Speisen in unverdautem Zustand zurückbrachte. Stets Stuhlretention; mit Eintritt der Defäkation Besserung. Die verschiedenartigst angewandten Abführmittel hatten meist ungünstigen Erfolg. Die Art des leichten Entstehens und Verschwindens der Attacken läßt auf große Beweglichkeit der sich drehenden Darmabschnittes bei unkomplizierten Verhältnissen schließen, bis ein Trauma, der Fall, durch Eintreten des Dünndarms in den Netzbeutel die korrektionsfähige Lageveränderung fixierte."

Nach Wandel ist hier eine allmähliche Entstehung in Etappen anzunehmen. Fall II, III und IV sind Gegenstand der Dissertationen von Bokelmann und Helmsmüller und dort einzusehen. Es handelt sich um Fälle von Achsendrehung des Col. ascend., die sämtlich lange Zeit intra vitam symptomlos verlaufen waren.

Fall I wurde 1882 von Prof. Quincke in Kiel beobachtet und betrifft eine 44jährige Frau, die seit ihrer Kindheit

an Leibschmerzen gelitten hatte, plötzlich an heftigen, anfallsweise auftretenden Leibschmerzen erkrankte. Stuhlgang angehalten, Erbrechen nach dem Essen.

Diagnose: Darmverschluß wahrscheinlich am untern Ende des Dünndarms.

Operationsbericht:

Es fand sich Achsendrehung des Col. ascend. und Coccums um eine annähernd senkrechte Achse und Verlagerung nach der Mittellinie zu in das Hypogastrium, so daß der Dickdarm in der Nähe der Flexura hepatica völlig abgeknickt war. Das Col. ascend. und die Mitte des herangezogenen Querkolons waren durch Verwachsung mit einer entzündeten Lymphdrüse fixiert. Tod durch Kollaps und Blutung aus dem Mesenterium in die Bauchhöhle.

Wandel hat alle bis dato in der Literatur beschriebenen ihm zugänglichen Fälle von Darmverschluß im Anfangsteil des Dickdarms, Obturations- und Strangulationsileus, in chronologischer Reihenfolge zusammengestellt. Es würde zu weit führen, jeden Fall zu besprechen. Als entwicklungsgeschichtlich interessant hervorgehoben zu werden verdient ein von Nightingale beschriebener Fall, bei dem das Col. transv. hinter dem Pylorus verlief, und ein ähnlicher Fall von Hausmann mit dem Col. transv. hinter dem Duodenum.

Bei allen von Wandel angeführten Fällen ist der Zeitpunkt des Auftretens von Symptomen äußerst wechselnd. Während Kuljabzo-Koreski, Hedenius und Schreiber anamnestisch schon von Kindheit an Erbrechen, Koliken und Diarrhöen anführen, werden bei Bamberger, Bruhns, Romm, Nightingale und in einigen Fällen bei Zoege v. Manteuffel schon jahrelang vor Ausbruch des zur Beobachtung führenden schweren Zustandes zeitweise Ileusanfälle beobachtet. Bis nahezu zuletzt symptomlos bestehen die schwersten Anomalien bei Axel Kly und Preindlsberger (Fall I). Bei einigen Fällen rufen äußere Ursachen als auslösendes Moment bedrohliche Erscheinungen hervor, so: Fahren auf schlechten Wegen, Aufladen von Heu (Roser), rückweises plötzliches Hintenüberwerfen des Rumpfes beim Tennisspiel (Zoege v. M.), Heben einer schweren Last (Erdberg, Prutz), in unsem Fall ein Fehltritt.

Es ist auffallend, daß nur relativ wenig unter den zahlreich aufgeführten Fällen zur Heilung durch Operation gekommen sind (Zoege v. M., Erdberg, Romm, Weinrich, Obalinsky [Fall III], je ein Fall von Preindlsberger und Froelich-Nancy).

In Fällen von Glawitz, Obalinsky (IV. Fall), Prutz, Kaiser, Billroth sind die Achsendrehungen im untern Teil des Dickdarms mit einer Hernie kombiniert. Dadurch sind natürlich kompliziertere Verhältnisse geschaffen.

Der Vollständigkeit halber sind ferner die übrigen bei Wandel angeführten diesbezüglichen Fälle zu erwähnen, so von Rokitansky, Eppinger, Treves, Obalinsky, Budliery-Breninghausen, Koch, Körte, Mayde, Curschmann.

Nach Beschäftigung mit der einschlägigen Literatur kommt Wandel zu folgendem Ausspruch, den ich wörtlich anführe, weil er zeigt, daß gerade der von uns beobachtete Fall eine Sonderstellung einnimmt und in die Literatur aufgenommen zu werden verdient. „Im ganzen glaube ich, daß die Fälle, wo der Anfang des Col. ascend. fixiert und im weitern Verlauf desselben ein Teil schlingenförmig freibeweglich ist, zu den größten Seltenheiten gehören."

Nach dem Vorhergesagten ist bewiesen, daß es sich in Fällen von bestehendem gemeinsamen Mesenterium für Dünn- und Dickdarm um eine kongenitale Hemmungsmißbildung handelt. Der Effekt des lig. ileo-col. com. ist eine abnorme große Beweglichkeit des betreffenden zu langen Darmabschnittes, die zur Achsendrehung um die Mesenterialachse disponiert. Das Hypomochlion liegt dort, wo das Mesenterium an der hintern Bauchwand fixiert ist. Bei der sekundären radix wäre es also die Radix-Haftlinie. Je schmaler eine Haftlinie, desto geeigneter ist sie für eine Dislokation, die letzten Endes also auf eine Stieldrehung herauskommt. Die Stieldrehungen der einzelnen intraperitoneal gelegenen Organe zeigen in ihrem Mechanismus gewisse Übereinstimmungen. Man muß also zum Verständnis unsres speziellen Falles die Torsionserscheinungen an den übrigen in Frage kommenden Organen kennen.

Von jeher sind den Gynäkologen Stieldrehungen von Tumoren des weiblichen Genitale geläufig. Ich verweise auf die einschlägigen Arbeiten von Rokitansky, Freund, Küstner, Mickwitz, Cario, Schauta, Fritsch u. a. Äußere Ursachen, Peristaltik, Bauchpresse, wechselnde Fülle der Därme, rascher Lagewechsel bei schlaffen Bauchdecken werden von einzelnen als ätiologisch wichtig hervorgehoben, von andrer Seite die Bedeutung von Wachstumsvorgängen, also innere Ursachen. Von Payr wurde ein Fall von Netztorsion infolge Verwachsung mit einem sich torquierenden Ovarialkystom veröffentlicht. Stieldrehungen der Wandermilz, der

Appendices epiploicae, von Mesenterial- und Darmtumoren sind bekannt. Bei Gelegenheit der Demonstration eines Falles von torquiertem Netztumor, analog dem von Hohenegg operierten und beschriebenen, zeigte Riedel einen um die Achse gedrehten Dünndarmanhang. Dieser offenbarte sich als ein strukturell völlig verändertes Meckelsches Divertikel.

Von Interesse sind die an diesen Fall geknüpften Erörterungen über die Möglichkeit der Verwachsung von Netzsträngen mit der Umgebung. Das Netz soll durch Drehung in einen entzündlichen Zustand geraten, der es zur Adhäsion irgendwo in der Bauchhöhle befähigt.

Von extraperitonealgelegenen Organen sind Fälle von Stieldrehung des Hodens beschrieben, von Nicoladoni zuerst die Torsion des Samenstrangs. Erinnert sei an die typische Torsionsspirale der Nabelschnur, für deren Entstehung verschiedene Theorien existieren. Kölliker hält das rankenähnliche Wachstum der Gefäße für ausschlaggebend. Die meisten Fälle von Netztorsion sind durch das oben erwähnte Vorhandensein eines Bruchsackes kompliziert. Zuerst von Oberst beobachtet. Es handelt sich um eine Netzhernie, deren Inhalt eine hypertrophische, stark verfärbte und von sämtlich thrombosierten Gefäßen durchzogene Netzpartie darstellt. Der Stiel ist mehrfach torquiert. Nach Oberst ist die Torsion durch traumatische Einflüsse von außen zustande gekommen. Als solche kommen in Betracht: wechselnder Druck des Bruchbandes, Manipulationen bei Taxisversuchen, stürmische Peristaltik des zur Zeit der Drehung eventuell im Bruchsack befindlich gewesenen Darmes. Der Vorgang wird noch begünstigt durch leichte Hypertrophie des Bruchinhalts und einer schon vor der Drehung vorhandenen Verdünnung des in der Bruchpforte liegenden Netzstieles. Ähnliche ursächliche Momente betonen Hohenegg, v. Baracz, Nordmann, Litthauer, Herzbender, Berger, v. Eiselsberg, Wiesinger, Wiener, Riedel. Beyer mißt den Hustenstößen gewisse Bedeutung bei.

Alle diese Fälle haben mit dem von uns beobachteten das Gemeinsame der Achsendrehung, über deren Mechanismus in der Literatur von jeher debattiert ist. Eine exakte Erklärung des Vorgangs existiert nicht. Überall nur eine experimentelle Darstellung ohne Klarlegung der Ursache. Auf ganz besonders schwierige Verhältnisse stößt der Untersucher bei Darmschlingenknoten. Nach Gruber ist bei diesem Vorgang ein Darmteil der passive, um den sich der andere herumlegt, also die aktive Tätigkeit übernimmt.

„Eine sicher veranlassende Ursache ist bis jetzt noch nicht bekannt.“ (Gruber).

Es ist einleuchtend, daß, wie Kuttner — allerdings im Gegensatz zu Wilms — betont, das Primäre jedenfalls die Achsendrehung und Vorbedingung zur Knotenbildung ist. Letztere ist in etwa $^{11}/_{12}$ der von Kuttner beobachteten Fälle eingetreten. Die Achsendrehung scheint direkt zur Knotenbildung zu disponieren und diese nur bei ungeeigneten Lageverhältnissen auszubleiben.

Auch Wilms untersuchte eine Reihe von Fällen, bei welchen die Schlingenbildung der Flexura sigmoidea noch durch Knotenbildung mit einer Ileumschlinge kompliziert war, ohne jedoch den Modus der Entstehung der Achsendrehung einwandfrei klarzustellen. Nach Kuttner disponiert ein fettarmes Mesenterium zur Achsendrehung. Das Netz scheint zu Versuchen über den Torsionsmechanismus besonders geeignet zu sein. Payr, der sich auf diesem Gebiete experimentell hervorragend betätigt hat, ist auf Grund geistreicher Tierversuche zu interessanten Resultaten gekommen. Er führte in die Bauchhöhle von Kaninchen und Hunden Magnesium ein, das sich infolge chemischer Umwandlung nach 8—14 Tagen fast stets in Form von Gaszysten am großen Netz anheftete und Achsendrehung hervorrief. Den Grund sieht Payr in Wachstumsvorgängen und dadurch bedingten Gleichgewichtsschwankungen, ferner in Zirkulationsverhältnissen (Blutdruckschwankungen). Die Beteiligung der Blutgefäße beschränkt sich im wesentlichen auf die Venen. Die venöse Stauung, hervorgerufen durch die bei Lageveränderungen erfolgende Knickung des Stiels, kann nach Payr die direkte Ursache der Torsion sein.

Es wird also irgend ein zufälliges äußeres oder inneres auslösendes Moment angenommen, das erst einmal eine gewisse Drehung hervorruft. Dann erst setzt die Erklärung des Vorgangs ein. Die eigentliche Ursache läßt sich nicht beweisen und bleibt ein Faktor, mit dem wir rechnen müssen.

Auf physikalisch-experimentellem Wege macht Payr folgende Beobachtung, die ich nach Litthauer zitiere:

„Befestigt man an einem Gummischlauch, der an dem einen Ende geschlossen, einen stärkeren Bindfaden durch einige Ligaturen und füllt den Gummischlauch an dem andern Ende prall mit Wasser, so dreht sich der Schlauch spiralig um den Faden als Achse, da er sich infolge der Befestigung nicht weit von ihm entfernen kann. In ähnlicher Weise dreht sich der Proc. vermiformis, falls er durch

entzündliches Exsudat stark gefüllt ist, um sein Mesenteriolum, wenn dasselbe zu straff ist, um eine bogenförmige Entwicklung und Dehnung des Wurmfortsatzes zuzulassen."

Diese Drehungsmechanismen haben auch für andre mit Gas oder Flüssigkeit gefüllte Hohlräume bedingte Geltung. Durch sie wird das Verständnis gewisser Formen von Achsendrehung des Darmkanals gefördert. (Payr.)

Betrachten wir nun die Verhältnisse bei dem von uns beobachteten Fall.

Kaum einer der Autoren hat derartige Anomalien als Erwerbung des späteren Lebens betrachtet, die nur mechanischen Einflüssen ihr Entstehen verdanken. So ist auch hier bereits erwiesen, daß es sich zweifellos um eine kongenitale Hemmungsmißbildung handelt, bestehend in einem lig. ileo-col. com., und zwar um eine medizinische Rarität, indem Coecum und unteres Ende des Col. ascend. fixiert, und der obere Teil desselben sowie Colon transv. und sogar ein Teil des Col. descend. frei beweglich sind. Diese Zustände erinnern an die Lageverhältnisse beim 9 — 10 cm langen menschlichen Embryo.

Aus dem Vorhandensein eines lig. ileo-col. com. muß sich unbedingt eine ungewöhnlich große Beweglichkeit des betroffenen Dickdarmabschnittes ergeben. Der dabei gewöhnlich vorhandene relativ lange Darm hängt frei in der Bauchhöhle und ist bei Bewegungen des Körpers einem beständigen Lagewechsel unterworfen und ganz besonders zur Achsendrehung um die Mesenterialachse disponiert. Ein plötzlicher Lagewechsel, eine brüske Bewegung, Hustenstöße und ähnliches, dazu fettarmes Mesenterium und schlaffe Bauchdecken sind als äußere Ursachen einer stattfindenden Torsion anzusehen. Von den in Betracht kommenden inneren Ursachen ist wohl auf Wachstums- und Zirkulationsvorgänge hingewiesen, aber kaum oder gar nicht die Bedeutung der Peristaltik betont. Und doch scheint gerade der Einfluß der Hyperperistaltik oder die Möglichkeit einer gleichzeitig vorhandenen Hyper- und Hypoperistaltik in benachbarten Darmabschnitten, vielleicht hervorgerufen durch den Reiz verschieden starker Kotfüllung, von ausschlaggebender Bedeutung.

Man könnte sich wohl vorstellen, daß ein Darmabschnitt mit kräftiger Hyperperistaltik bei Überwindung der sich ihm entgegenstellenden Reibungswiderstände sich über einen angrenzenden Darmteil schiebt und so eine Achsendrehung herbeiführt. Diese Torsion ist korrektionsfähig,

wenn sie unvollkommen ist, aber auch dann, wenn die freie Beweglichkeit der Darmschlinge nicht durch starke Kot- oder Gasfüllung gehemmt wird. Die Aussicht auf spontane Rückbildung ist geringer, wenn infolge von Kotstauung oder Stiel- und damit Gefäßstrangulation der Darm in einen entzündlichen Zustand mit Exsudation und Transsudation versetzt wird. Der funktionelle Torsionsmechanismus wird dadurch in einen anatomisch begründeten umgewandelt. Es treten dann die gewöhnlichen Ileuserscheinungen ein, an welchen der Patient ohne operativen Eingriff zugrunde geht.

Die Anamnese unsres Patienten legt die Vermutung nahe, daß schon im Kindesalter und im spätern Leben oft in jahrelangen Intervallen Ileuserscheinungen aufgetreten sind. Die Theorie der Hyperperistaltik wird durch die Angabe gestützt, daß diese Attacken erfahrungsgemäß nach Diätfehlern und bei Genuß grober Nahrung sich einstellen, ferner durch das Auftreten von Diarrhöen. Die Symptome von seiten des Magens, wie Übelsein, Aufstoßen, Erbrechen, sind hinlänglich durch die Verlegung des Pylorus infolge Kompression durch die torquierte Darmschlinge erklärt.

Die Mitleidenschaft der benachbarten Serosateile, speziell die des Netzes ist leicht verständlich durch den infolge der Troquierung herbeigeführten entzündlichen Reiz. Die Narben am Netz, seine Aufrollung und Verklebung mit der Umgebung sind Folgen der Entzündung und weisen auf das lange Bestehen der pathologischen Lage hin. So bedürften nur noch die okkulten Blutungen einer Erklärung. Sie wurden noch jahrelang nach dem Erlöschen der Ruhr nachgewiesen und waren nicht an das Auftreten von Darmkatarrhen gebunden. Es würde gerechtfertigt sein, dabei an eine Achsendrehung um die Darmachse selbst zu denken, die bei der ohnehin durch die Infektionskrankheiten veränderten Schleimhaut infolge Stauung zu Blutaustritten geführt hätte.

Ein interessantes Problem wäre die Frage nach der Vererbung von abnormer Anheftung des Darms. In der mir zugänglichen Literatur ist davon nicht die Rede gewesen, und ich glaube, die Autoren hätten sich wohl im verneinenden Sinne ausgesprochen. Die einzigen Angaben fand ich bei Lucksch, der an 152 Leichen verschiedener Volksstämme genaue Darmmessungen vornahm. Er fand den Darm der Bewohner der Bukowina absolut und retativ länger als bei Leuten andrer Gegenden. Die Ursache ist wohl in der vegetabilen Kost zu suchen, die Anlage zweifellos erblich.

Nach Untersuchungen Babacks an Froschlarven ergab sich, daß das Verdauungsrohr bei Pflanzenkost bedeutend länger wird als bei Fleischnahrung, weil eine doppelt so große Darmfläche dazu gehört, um aus Pflanzen dieselben Nährstoffe zu resorbieren wie aus Fleisch.

Literaturverzeichnis.

Bamberger, Eichhorst, Eulenburgs Realencyklopädie, Kap. Darmverschluß.
v. Baracz, Deutsche Zeitschrift für Chir. 1900, Bd. 54 S. 584.
Bayer, Centralbl. f. Chir. 1898, S. 462.
Bellot, Rapport des travaux de la soc. ph. T. I. pag. 33.
Boekelmann, Inaug.-Diss. Kiel 1889.
Bonnet, Entwicklungsgeschichte S. 298—306.
Broca, Traitement de l'oulusion intestinale. Gaz. des hôp. 1897.
Bruhns, Petersburger Med. Wochenschrift 1883, pag. 321.
Budberg-Boeninghausen, Deutsch. Arch. f. Chir. Bd. 42, 1896.
Cabrol, Observ. anat. observ. X.
Cario, Zentralblatt f. Gynäk. 1891, S. 347.
Curschmann, Deutsch. Arch. f. klin. Med. Bd. 53, 1894.
Curtis, Transactions of the med. Society of the State of New-York 1888.
Danielsen, Beiträge z. klin. Chir. Bd. 48, 1906.
Dionis, Anat. de l'homme, Paris 1715, pag. 190.
v. Eiselsberg, Deutsche Med. Wochenschrift 1898, V, S. 260.
Eppinger, Vierteljahrsschrift f. d. prakt. Heilkunde 1873, Bd. 1.
Epstein, Inaug.-Diss. Dorpat 1895.
Erdberg, Petersburger Med. Wochenschrift, Bd. 29, Nr. 20.
Faltin, Referat d. Münch. Med. Wochenschrift Heft 42, 1902, pag. 1769.
Freund, Sammlung klin. Vorträge Nr. 361—62. Zentralbl. f. Gyn. 1892, S. 409.
Fritsch, Krankheiten der Frauen 1896.
Froelich, Münch. Med. Wochenschrift 1902. An. de méd. et chir. infant. 1. oct. 1901.
Grawitz, Virch. Arch., Bd. 68.
Grönroos, Anat. Anz. Bd. 9.
Gruber, Zeitschr. d. Gesellsch. der Ärzte in Wien 1848. Arch. f. Anat. u. Physiol. 1862 und 1864. Virch. Arch. 1868 u. 69.
Harms, Arb. aus d. Chir. Universitätskl. Dorpat, herausgeg. v. Wilh. Koch, Heft 4, Berlin 1900.
Hausmann, Centralbl. f. Chir., Bd. 1, 1900.
Hedenius, Virchow-Hirsch, 1871, Bd. 1. Grenzgebiet d. Med. u. Chir. XI, 1903, pag. 39.
Heiz-Bender, Bulletin et mém. de la soc. d'anat. à Paris, 75. Jahrg.
Helmsmüller, Inaug.-Diss. Kiel 1898.
Hohenegg, Wiener klin. Wochenschr. 1900, Nr. 13.
Kaufmann, Pathol. Anat. S. 448.
Kaiser, Deutsche Zeitschr. f. Chir.; Bd. 55, pag. 443.

Key, Virchow-Hirsch, Jahresber. 1874, II, pag. 256.
Klaatsch, Morph. Jahrb., Bd. 18, 1892. Gegenbaur, Morph. Jahrb., Bd. 23.
Koch, Wilh., Verhandl. der phys. Gesellsch. zu Berlin 1900—1901, Nr. III—V. Arbeiten d. Chir. Univ.-Klin. Dorpat, Heft 1—4. Deutsche Zeitschr. f. Chir. 1899, Bd. 50, pag. 5.
Kollmann, Lehrbuch d. Entwicklungsgeschichte.
Kuljabzo-Koreski, Jahresber. f. Chir. 1897, pag. 644.
Küstner, Zentralbl. f. Gyn. 1890, pag. 785; 1891, pag. 209.
Kuttner, Virch. Arch. Bd. 43.
Leichtenstern, Ziemssens Handb. der Path., Bd. VII, Teil II. 1876.
Litthauer, Berliner klin. Wochenschr., 1905, Nr. XV.
Lucksch, Verh. d. deutsch. Path. Gesellsch. 1905, Nr. IX.
Maydl, Handbuch d. spez. Chir., Bd. I.
Meckel, Handb. d. path. Anat. I, Leipzig 1812. II, 1 1816, S. 183, 289, 325, 518. Meckels Arch., Bd. 3, 1817.
Mickwitz, Berichte u. Arb. aus d. Dorpater Frauenkl., Wiesbaden 1894, S. 606.
Müller, Joh., Meckels Arch., III, 1817.
v. Manteuffel, Volkmanns Sammlg. klin. Vorträge, N. F. 260. Arch. f. klin. Chir. Bd. 41, pag. 597.
Nicoladoni, Arch. f. klin. Chir., Bd. 31, Heft 1.
Nightingale, The Lancet 1897, July 3. Jahresbericht f. Chir., 1897, pag. 644.
Nordmann, Deutsche Med. Wochenschr. 1903, Nr. 28.
Obalinsky, Langenbecks Arch., Bd. 48, 1894, pag. 16 u. 17.
Oberst, Centralbl. f. Chir., 1882, Nr. 27, S. 441.
Payr, Verhandl. d. deutsch. Ges. f. Chir. 1902, II, S. 585.
Preindlsberger, Wiener klin. Wochenschr. 1899, XII, 3.
Pretsch, Beitr. z. klin. Chir., 48, 1906.
Prutz, Arch. f. klin. Chir., Bd. 60, pag. 366.
Riedel, Verh. d. deutsch. Ges. f. Chir., 1902, Bd. I, Seite 91. Münch. Med. Wochenschr., 1905, Bd. II.
Rokitansky, Lehrb. d. path. Anat., 3. Aufl.
Romm, Russ. Chir. Arch., 1895, Nr. 2. Mitteilg. aus den Grenzgeb. d. Med. u. Chir., Bd. XI, 1903, pag. 39.
Roser, Deutsche Med. Wochenschr., 1886, pag. 87.
Schauta, Handb. d. ges. Gyn. 1896.
Schmidt, Deutsche Zeitschr. f. Chir., 93, 1908, S. 198.
Schmieden, Bier, Braun, Kümmel, 1912, Bd. II, S. 508.
Schulze, Deutsch. Arch. f. klin. Med., Bd. 59, 1897, S. 589.
Toldt, Denkschr. d. Kaiserl. Akad. d. Wissensch., Wien, Bd. 41, pag. 56 u. 60.
Treves, Darmobstruktion, deutsch v. A. Pollak, 2. Aufl., Leipzig 1888, pag. 156—160.
Wandel, Mitteilg. aus d. Grenzgeb. d. Med. u. Chir., Bd. XI, 1903, S. 39.
Weinreich, Deutsche Med. Wochenschr. 1899, Nr. 7.
Wiener, Anals of surgery 1900.
Wiesinger, Deutsche Med. Wochenschr. 1901, S. 480.
Wilms, Arch. f. klin. Med., 69, 1903.

Lebenslauf.

Ich, Elisabeth Margarete Schoen, geb. Cammert, Tochter des verstorbenen Amtsanwalts Cammert, wurde am 21. Dezember 1890 zu Nordhausen a. H. geboren. Der Staatsangehörigkeit nach bin ich Preuße. Meine Schulbildung erhielt ich auf der Höhern Töchterschule zu Nordhausen a. H., den Realgymnasien zu Hannover und Leipzig und der Privatanstalt Dr. Krause zu Halle a. S. Michaelis 1909 erhielt ich im Realgymnasium zu Halberstadt das Zeugnis der Reife. Danach widmete ich mich dem Studium der Medizin in Halle a. S. Ostern 1912 bestand ich die ärztliche Vorprüfung, am 3. August 1914 das ärztliche Staatsexamen. Seitdem bin ich in der Heilanstalt Weidenplan zu Halle a. S. tätig. Ich erhielt die Approbation als Arzt am 23. Februar 1915.